RISORSA
GRATUITA

PROTEGGERE IL CRISTALLINO NELLA TC PEDIATRICA

GUIDA PRATICA PER TSRM

a cura di MARISA NAVA
@tsrm_marisanava

Indice

- INTRODUZIONE
- INDICAZIONI
- POSIZIONAMENTO
- SCOUT
- TILT GANTRY VS TILT DIGITALE
- PAZIENTE POCO COLLABORANTE

INTRODUZIONE

Secondo ICRP 118, la soglia per opacità radioindotte del cristallino è stata ridotta a circa 500 mGy. In ambito pediatrico, la possibile ripetizione degli esami rende fondamentale limitare ogni esposizione non giustificata. La TC encefalo è una delle principali fonti di dose al cristallino quando le orbite sono incluse nel campo di scansione.
In questo contesto, il posizionamento del paziente non è un atto preliminare neutro, ma una vera e propria scelta radioprotezionistica.

Questa guida è pensata per accompagnare il TSRM nella pratica quotidiana, mostrando come il corretto posizionamento possa ridurre in modo significativo la dose al cristallino senza compromettere la qualità diagnostica.

Una systematic review recente (2025) ha analizzato 18 studi con dosimetria del cristallino in TC encefalo pediatrica usando differenti metodologie (misure dirette, fantocci, simulazioni)

- Quando le orbite + cristallino sono incluse nel campo, le dosi medie al cristallino per scansione vanno tipicamente da 30 mGy a 55 mGy.
- Quando il cristallino è escluso dal campo di scansione, le dosi possono scendere a 3 mGy o inferiori, con >90% di riduzione rispetto al caso con cristallino incluso.

Questi dati dimostrano che la dose al cristallino dipende principalmente dalla geometria del volume irradiato.
Due esami con CTDIvol simile possono comportare dosi al cristallino completamente diverse. Il posizionamento del paziente, la qualità dello scout e la definizione accurata del volume di scansione diventano strumenti di radioprotezione reali.

INDICAZIONI

Le eccezioni che confermano la regola

Nella TC encefalo l'inclusione del cristallino nel volume di scansione non dovrebbe essere un automatismo, ma una scelta guidata dall'indicazione clinica. Esistono tuttavia situazioni in cui la qualità e l'accuratezza della diagnosi dipendono da una corretta estensione della scansione, che può richiedere l'inclusione di organi radiosensibili quando ciò rappresenta un reale vantaggio per l'inquadramento clinico.

Indicazione clinica	Cristallino
TC encefalo neurologica	✗ Escludere
TC encefalo pediatrica standard	✗ Escludere
Trauma cranico minore senza segni oculari	✗ Escludere
Patologia orbitale	✓ Includere
Trauma orbitario	✓ Includere
Estensione encefalo-orbitaria	✓ Includere
Politrauma cranio-facciale	✓ Includere

POSIZIONAMENTO E RIFERIMENTI ANATOMICI

Il protocollo standard di TC encefalo, indicato anche dalle linee guida SIRM, prevede l'allineamento della testa del paziente in modo che il pacchetto di acquisizione sia parallelo al palato duro.
Questo riferimento viene scelto per garantire che il volume di scansione sia coerente, riproducibile e confrontabile tra esami ripetuti o eseguiti da operatori diversi.
Il palato duro rappresenta infatti un piano di riferimento anatomico stabile, poco influenzato dalle variabilità morfologiche individuali e dalla collaborazione del paziente, e consente di ottenere immagini con minima rotazione assiale indesiderata, migliorando l'affidabilità dell'esame.

Per ottenere un'acquisizione parallela al palato duro, il capo del paziente viene posizionato in lieve iperestensione. Questo assetto, sebbene efficace dal punto di vista della standardizzazione, non consente di escludere completamente il cristallino dal fascio primario.

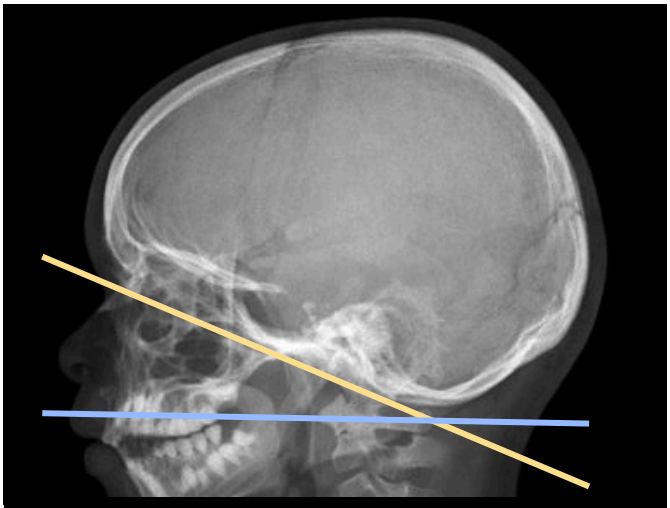

Piano cranio-facciale

In pazienti selezionati e collaboranti è possibile posizionare il capo del paziente con iperflessione del mento tra 10° e 20°, a seconda dell'età e della conformazione del paziente.
Questo consente di portare perpendicolare al lettino il cosiddetto piano cranio-facciale che separa il neurocranio dallo splancnocranio.

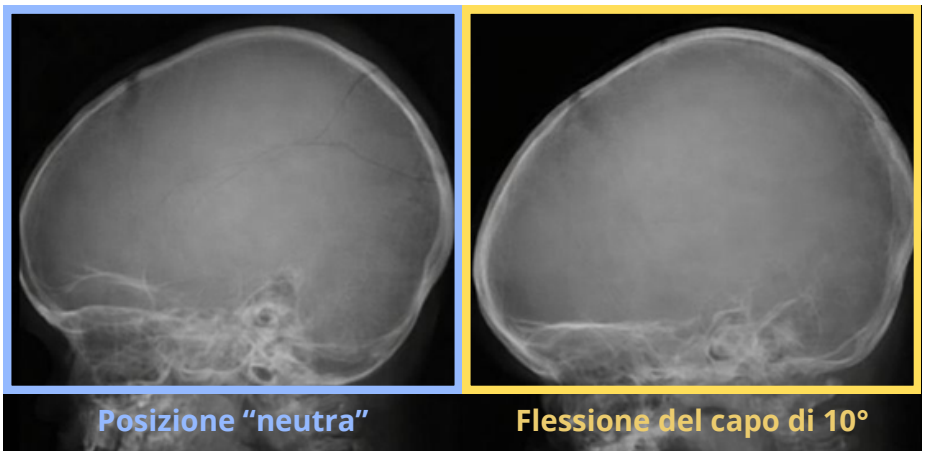

Posizione "neutra" Flessione del capo di 10°

SCOUT E ALGORITMI DI MODULAZIONE DELLA DOSE

Nella TC encefalo pediatrica, la scout assume un ruolo ancora più critico rispetto all'adulto, poiché costituisce il dato di input primario per i sistemi di modulazione automatica della corrente del tubo AEC e OB-TCM (Organ-Based Tube Current Modulation).

SCOUT "TROPPO LUNGO PER SICUREZZA"

INCLUSIONE DI REGIONI AD ATTENUAZIONE DIVERSA (COLLO, SPALLE, TESSUTI MOLLI)

SOVRASTIMA DELL'ATTENUAZIONE MEDIA DA PARTE DELL'AEC

INCREMENTO AUTOMATICO DEI MAS SU TUTTO IL VOLUME DI SCANSIONE

In un bambino, pochi centimetri in più possono tradursi in un aumento percentualmente rilevante del CTDIvol

MARGINI ECCESSIVI E OVER-RANGING

Nel paziente pediatrico:

- il cranio è più piccolo;
- il volume utile è ridotto;
- l'over-ranging (sovraestensione della scansione rispetto al volume ricostruito) rappresenta una quota proporzionalmente maggiore della dose totale.

Margini "di sicurezza" non adattati all'anatomia pediatrica possono determinare:

- un DLP sproporzionato rispetto al reale volume encefalico;
- esposizione non necessaria di strutture extra-craniche;
- riduzione del beneficio dell'ottimizzazione dosimetrica.

TILT DEL GANTRY

Storicamente, nella TC encefalo la riduzione della dose al cristallino veniva ottenuta principalmente tramite acquisizioni assiali con tilt fisico del gantry, orientando il fascio per escludere le orbite.
Questo approccio, pur efficace dal punto di vista dosimetrico, presenta alcune criticità:

- limitata compatibilità con acquisizioni spirali
- minore flessibilità nella ricostruzione volumetrica
- potenziale incremento di over-ranging.

Per questi motivi, si è progressivamente preferito ricorrere a sistemi di modulazione specifica e al "tilt" del capo del paziente.

Come abbiamo visto, oltre ad ottenere una reale esclusione del cristallino dal fascio primario, la flessione del mento consente di mantenere i vantaggi della TC spirale (continuità volumetrica, MPR di qualità) e ottimizzare la dose senza rinunciare alla riproducibilità dell'esame.

TILT DEL PACCHETTO DI ACQUISIZIONE

Il tilt digitale pre-acquisizione consiste nell'impostare l'inclinazione del pacchetto di scansione direttamente sulla scout, senza inclinare né il gantry né il capo del paziente.
Questa soluzione permette di:

- orientare il volume di acquisizione secondo piani anatomici non perpendicolari
- mantenere l'acquisizione spirale
- evitare manovre sul paziente in caso di scarsa collaborazione o limitazioni cliniche

Quando viene inclinato il pacchetto di acquisizione

- il gantry resta fisicamente a 0°
- il tubo ruota sempre perpendicolare all'asse del lettino
- ma cambia il modo in cui il sistema definisce il volume irradiato e gestisce la modulazione automatica della dose

TILT DEL PACCHETTO DI ACQUISIZIONE

Cambia la proiezione della scout:
Il software "vede" una minor estensione caudo-craniale effettiva e una diversa distribuzione di attenuazione.
In pratica: il cristallino e le orbite escono dal volume attivo e l'AEC ricalcola mA più bassi.
Togliendo le strutture dense/anteriori:

- si riduce il tratto "più attenuante"
- la corrente al tubo richiesta diminuisce
- il CTDIvol diminuisce

In questo modo il cristallino viene indirettamente meno irradiato, non perché il fascio si inclina fisicamente, ma perché il volume irradiato è diverso e l'AEC lavora su un paziente "più corto e meno attenuante".

CASI IN CUI IL PAZIENTE NON PUÒ FLETTERE IL MENTO:

- trauma cervicale, dolore o limitazione cervicale
- recente chirurgia cervicale
- deformità del rachide
- paziente intubato

In questi casi usare la funzione di tilt del volume pre-acquisizione può risultare strategico nella riduzione della dose al cristallino, senza muovere fisicamente il paziente.

LIMITI DEL TILT DEL PACCHETTO DI ACQUISIZIONE:

- Ha limiti angolari imposti dal software che possono non essere sufficienti per escludere completamente il cristallino.
- La sua disponibilità, ampiezza angolare e interfaccia dipendono dal software dello scanner.
- Una modifica angolare mal pianificata può creare distorsioni più marcate nelle immagini ricostruite, soprattutto in sistemi che non compensano completamente l'angolo.
- In alcuni casi la funzione può non essere pienamente integrata con algoritmi di modulazione, portando a risultati sub-ottimali se non ben controllata.

PAZIENTE (PEDIATRICO) **POCO COLLABORANTE**

Nel paziente pediatrico poco collaborante, l'obiettivo del TSRM non è raggiungere un posizionamento "perfetto", ma ottenere un esame diagnostico valido, in sicurezza e con il minor impatto globale possibile. In questo contesto, la gestione del posizionamento del capo e dell'inclusione del cristallino deve essere valutata tenendo conto non solo della dose radiologica, ma anche del rischio di movimento, della durata dell'esame e della necessità o meno di sedazione.

LA PRIORITÀ ASSOLUTA È EVITARE LA RIPETIZIONE DELL'ESAME

Un'esecuzione rapida, ben tollerata e conclusa al primo tentativo comporta quasi sempre:

- una dose complessiva inferiore
- meno stress per il bambino
- meno necessità di interventi farmacologici

Un posizionamento teoricamente ottimale che porta a movimento o ripetizione è radioprotezionisticamente peggiore.

È corretto e doveroso:

- tentare il posizionamento ottimale del capo
- utilizzare tecniche comunicative
- coinvolgere il genitore quando possibile
- usare supporti morbidi e cuscini sagomati

Tuttavia, se il bambino non tollera il mantenimento della posizione, se aumenta agitazione o pianto e se il tempo di preparazione si allunga, insistere diventa controproducente.

PAZIENTE (PEDIATRICO) **POCO COLLABORANTE**

Includere il cristallino per eseguire rapidamente un esame valido può essere la scelta più appropriata, quando:

- il bambino non mantiene il capo in flessione
- il bambino si muove al tentativo di posizionamento
- l'esame è urgente e/o breve
- il rischio di ripetizione è elevato
- l'alternativa è la sedazione farmacologica

In questi casi la dose aggiuntiva al cristallino è giustificata e il rischio globale (dose + sedazione + stress) è minore.

USO CONSAPEVOLE DEI SISTEMI CONTENITIVI

Usarli quando il bambino li tollera e non manifesta disagio significativo e solo se permettono immobilizzazione delicata e riduzione del movimento (es.: supporti laterali morbidi per evitare la rotazione laterale del capo).

Evitarli se causano pianto intenso, agitazione, aumento del movimento e se aumentano eccessivamente il tempo di preparazione.

Un bambino contenuto ma agitato si muove più di un bambino libero ma rassicurato.

La capacità decisionale nel scegliere il miglior compromesso distingue la competenza avanzata del TSRM PRO!

Grazie

Per aver scaricato questa guida.

@tsrm_marisanava

@appuntidiradiologia